T. Dreizler[3], V. Bara[1], C. A. Botha[2], F. Born[3], C. Lipps[3], O. Schmid[3]

[1]Dept. für Anästhesiologie und Intensivmedizin (Chefärzte Dr. IMF Klausenburg V. Bara, Dr. W. Mohn-Schmid)

[2]Klinik f. Herz-, Thorax- und Gefäßchirurgie

[3]Herz-Zentrum Bodensee GmbH, Konstanz Herz- & Neurozentrum Bodensee AG, Kreuzlingen (Direktor: Prof. Dr. D. Maass, Chefärzte: Dr. M. Behrens, C. A. Botha FCS SA [cardio])

Schweres Kälteautoantikörpersyndrom bei Aortenaneurysma

Zusammenfassung

Im Januar 2007 wurde im Herzzentrum Bodensee Konstanz eine 74-jährige Patientin mit Aortenaneurysma und Aortenklappeninsuffizienz unter Einbeziehung des Aortenbogens in die kardiologische Klinik aufgenommen. Wegen des Durchmessers des Aneurysmas wurde eine dringliche Operationsindikation gestellt. Geplant war ein Eingriff in tiefer Hypothermie und Kreislaufstillstand. Bei der Patientin wurden kurz vor dem Eingriff Kälteautoantikörper der Spezifität Anti I bekannt. Dies führte zu einer kompletten Veränderung der geplanten OP-Strategie.

Schlüsselwörter

Hypothermie, Kälteautoantikörper, EKZ, kalte Blutkardioplegie, In-vivo-Test

Summary

An urgent operation was required in a 74 years old patient, due to an ascending aortic aneurysm with recent documented increase in size and involvement of the aortic arch ideally requiring a clampless open distal anatomises technique in hypothermic circulatory arrest. In January 2007 she was prepared for surgery and after induction of anaesthesia we were informed of the presence of cold reactive antibodies by the blood bank. A description follows of how this information influenced the course of the operation.

Key Words

Hypothermia, cold-reactive antibodies, ECC, cold blood cardioplegia, in-vivo documented haemagglutination

Vorgeschichte

2002 war bei der Patientin eine Elongation der Aorta ascendens diagnostiziert worden. Bei einem Klinikaufenthalt Ende 2006 fiel bei einer Röntgen-Thoraxuntersuchung die Erweiterung der Aorta ascendens unter Einbeziehung des Aortenbogens auf. Weil der Durchmesser der Aorta bis auf 60 mm zugenommen hatte, wurde die Patientin ins Herzzentrum Bodensee aufgenommen (Abb. 1). Zudem wurde eine Aortenklappeninsuffizienz II° diagnostiziert.

Eine wichtige Nebendiagnose wurde erst im Zusammenhang mit den routinemäßigen Laboruntersuchungen für die Bereitstellung von Blutkonserven bekannt. Die Patientin hatte Kälteautoantikörper (Spezifität Anti I), nachweisbar bei 20 °C und bei 4 °C. Dieser Befund war bei der Patientin trotz ihrer langen Krankengeschichte mit zahlreichen Untersuchungen noch nicht aufgefallen.

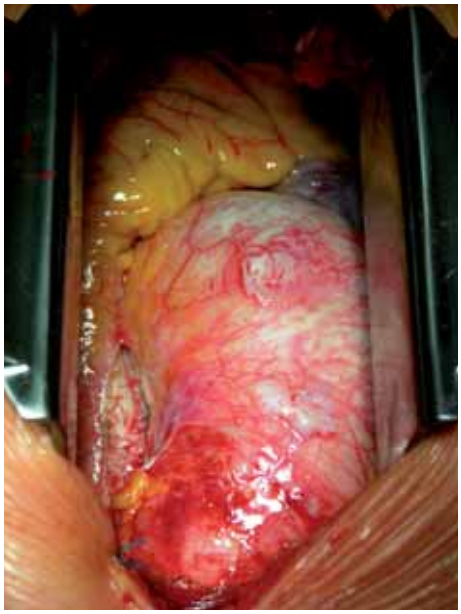

Abb. 1: Befund

Vorgehensweise

Ursprünglich war der Ersatz der Aorta ascendens und des Aortenbogens in tiefer Hypothermie und Kreislaufstillstand geplant. Zudem wurde eine Rekonstruktion der Aortenklappe nach David erwogen. Die Myokardprotektion sollte mit kalter Blutkardioplegie nach Buckberg durchgeführt werden. Angesichts der damit verbundenen Kühlung des Blutes musste die bisherige OP-Strategie überdacht werden.

Die Aortenklappeninsuffizienz war, bei einem normalen Aortenannulus, einer sinu-tubulären Erweiterung zuzuschreiben. Der akoronare Sinus Valsalva war vergrößert. Auch unter Berücksichtigung des Lebensalters wurde deshalb die Entscheidung getroffen für eine Rekonstruktion des sinutubulären Anschlusses, Ersatz des Sinus Valsalva und der inneren Kurvatur des Aortenbogens. So konnte auf einen Kreislaufstillstand mit tiefer Hypothermie verzichtet werden.

Wir fassten den Entschluss, zunächst einen Test an der extrakorporalen Zirkulation durchzuführen [7, 8]. Bei einem Ausbleiben von Hämolyse hätte der Eingriff doch unter Verwendung von Hypothermie stattfinden können [9].

Zum Einsatz kam ein komplett Phisiobeschichtetes, offenes System mit einem Avant-Oxygenator (Sorin AG) sowie ein Blutkardioplegiewärmetauscher (Sidus, Sorin AG) mit einem Gesamtprimingvolumen von 950 ml. Die Temperatur des Primings betrug 36 °C. Über einen separat angelegten Zugang wurde die rechte A. subclavia kanüliert. Dazu verwendeten wir eine Femoralkanüle sowie eine Gefäßprothese mit 8 mm Durchmesser als

Abb. 2: Kanülierung der A. subclavia

Kamin (Femoralkanüle 7,5 mm, Fa. Stoeckert; Hemashield Gold 8 mm, Fa. Boston Scientific) (Abb. 2). Die venöse Kanülierung erfolgte über den OP-Situs mit einer Zweistufenkanüle (50/36 Fr, Fa. Stoeckert) in den rechten Vorhof. Zur Applikation von retrograder Blutkardioplegie wurde ein retrograder Self-inflate-Blutkardioplegiekatheter (14 Fr, Fa. Edwards) in den Sinus coronarius eingebracht. Antegrad erfolgte

die Kardioplegiegabe über eine selektive Koronarperfusionskanüle (Ø 4,0 mm/135°, Fa. Stoeckert).

Die angewandte Kanülierungsmethode der Aorta ermöglichte die Platzierung einer Gefäßklemme sehr nah an den hirnversorgenden Gefäßen. Damit hielten wir uns die Möglichkeit offen, sie, falls notwendig auch einzeln, zur antegraden Hirnperfusion zu klemmen.

Nach Aufnahme der normothermen extrakorporalen Zirkulation führten wir den Test durch. Das Blutkardioplegiesystem wurde mit zunächst warmem Blut gefüllt und dann mit 2 °C kaltem Wasser über den Wärmetauscher abgekühlt. Sehr schnell war im Wärmetauscher die Hämagglutination der Erythrozyten sichtbar. Der Versuch wurde abgebrochen und das Blutkardioplegiesystem in eine Nierenschale entleert und entsprechend lange durchgespült (Abb. 3).

Der weitere Verlauf der Operation erfolgte nun unter normothermen Verhältnissen. Die Myokardprotektion wurde mit warmer Blutkardioplegie nach Buckberg fortgesetzt [2, 11, 14].



Abb. 3: Inhalt des Kardioplegiewärmetauschers

Unmittelbar nach Aufnahme der extrakorporalen Zirkulation wurde ein unerwartet deutlicher Druckunterschied zwischen der Druckmessung an der A. radialis (rechts) und A. femoralis (links) gemessen. Wegen einer befürchteten Dissektion und der dadurch bedingten Minderperfusion der unteren Körperregion gingen wir noch mal von der Perfusion ab. Über einen zusätzlich in die arterielle Linie einkonnektierten Y-Schenkel brachten wir eine Aortenkanüle (Fem Flex 18A, Fa. Edwards) in Seldinger-Technik in die Aorta descendens ein. Bei der Wiederaufnahme der extrakorporalen Zirkulation waren die Druckwerte gleich.

Durch Kanülierung der A. subclavia und der descendierenden Aorta sowie durch Querabklemmen des Aortenbogens konnte so eine selektive Hirnperfusion und distale Körperperfusion trotz der weit in Richtung Aortenbogen gesetzten Aortenklemme er-

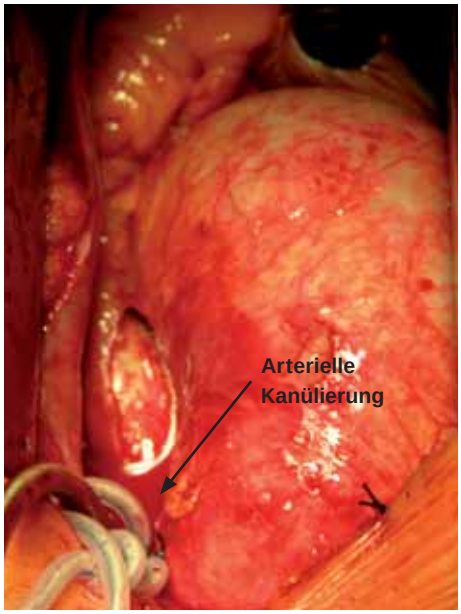

Abb. 4: Befund mit Aortenkanüle in der Aorta descendens

reicht werden. Es wurde unter Verwendung einer 24-mm-Gefäßprothese (Hemashield Platinum, Fa. Boston Scientific) ein Ersatz der Aorta ascendens mit Sinus Valsalva und Wiederherstellung des sinu-tubulären Anschlusses sowie ein Teilbogenersatz durchgeführt. Die Aortenklappe konnte erhalten werden. Sie war beim anschließenden Wassertest dicht. Dies wurde auch durch ein TEE, durchgeführt nach Entwöhnen der EKZ, bestätigt (Abb. 4).

Die Patientin erhielt 2 Erythrozytenkonzentrate und 4 FFP unter Anwendung eines Blutwärmegerätes (Ranger, Fa. Arizant Healthcare) ohne Antikörperreaktion transfundiert.

Der weitere Verlauf war klinisch unauffällig. Es gab keinen relevanten Hb-Abfall (Abb. 5 und 6) und keinen hohen LDH-Anstieg im Sinne einer Hämolyse (Abb. 7). Die Patientin war neurologisch völlig unauffällig und wurde in die Anschlussheilbehandlung entlassen.

Überblick

In der Literatur ist eine Anzahl von Fällen im Zusammenhang mit der Kälteagglutininerkrankung beschrieben. Bedrosian und Simel schildern eine schwere hämolytische Reaktion bei Umgebungstemperatur von 20 °C [5]. Andere berichten hämolytische Reaktionen erst unter der Gabe von kalter Kardioplegie [10, 12, 18]. Meist handelte es sich dabei um ein vorher nicht erkanntes Kälteautoantikörpersyndrom. Es kann zu schwersten Komplikationen kommen wie Multiorganversagen [3, 6, 23], fataler Myokardschädigung [8] oder Druckanstieg im EKZ-System [18] – bis zu dessen Verschluss.

Die Kälteagglutininkrankheit beruht auf der Bindung von Autoantikörpern an die Erythrozyten bei Temperaturen, die unterhalb der physiologischen Körpertemperatur liegen. Dadurch kommt es zur irreversiblen Agglutination der Erythrozyten. Der Blutfluss in peripheren Blutgefäßen wird durch hämolytisches Material vermindert oder unterbrochen (Hämagglutination). Es kann zu Durchblutungsstörungen und Nekrosen an Akren oder Organen kommen. Die Hämolyse kommt durch die Aktivierung des Komplementsystems zustande [8]. Alle Menschen haben Kälteantikörper in ihrem Blut, die geschilderte Reaktion läuft aber erst bei Temperaturen unter 4 °C ab [16].

Die Angaben über die Inzidenz schwanken zwischen 0,2 % [17] und 0,4 bis 0,8 % [1]. Eine Reaktion kann, wenn die Antikörpertiterwerte hoch sind [20], bereits bei einer Temperatur zwischen 25 °C und 30 °C zustande kommen. Das Risiko für den Patienten steigt linear zur abnehmenden Körpertemperatur an [16].

Symptome sind Blauverfärbung und Schmerzen in den Fingern ggf. Zehen und Anämie. Indirekte Hinweise kann z. B. ein embolischer Verschluss der Entnahmekanüle bei Blutentnahme liefern.

Komplikationen können hämolytische Krisen [16], Anämien, Multiorganversagen [8, 19], thromboembolische Verschlüsse (Myokardinfarkt, apoplektischer Insult, Schlauchset der Herz-Lungen-Maschine) [8, 12] und Nekrosen [8, 16] sein.

Eine ursächliche Therapie steht nicht zur Verfügung. Symptomatisch kann man den Patienten vor Kälte schützen [4, 22], Immunsuppressiva [8] anwenden oder bei schweren Verläufen Austauschtransfusionen oder evtl. Plasmapherese [1, 13, 15, 25] vornehmen.

Wichtig kann auch eine sorgfältige Anamnese (z. B. Auffälligkeiten bei Kontakt mit Kälte) sein. Bei vielen hat sich jedoch die Erkrankung symptomatisch noch nicht bemerkbar gemacht [21]. Im vorliegenden Fall gab die Patientin seit Jahren Schmerzen in Fingern oder anderen peripheren Gliedmaßen beim Eintauchen der Hände in kälteres Wasser oder im Winter an. Dies war retrospektiv bei einer gezielten Anamnese zu erfahren. Die Symptome wurden allerdings nie näher untersucht.

Gewissheit hat man erst mit dem Nachweis der Antikörper. Grundsätzlich ist der Test für jeden Patienten zu empfehlen, bei dem eine Operation mit extrakorporaler Zirkulation geplant ist [24]. Um Missverständnisse und Informationsverluste zu

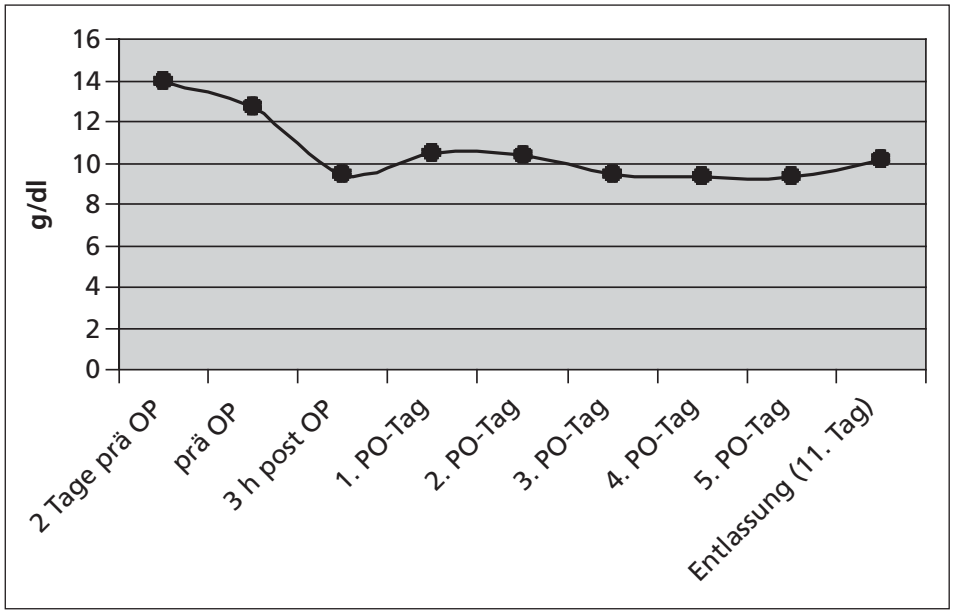

Abb. 5: Hb-Verlauf prä und post OP

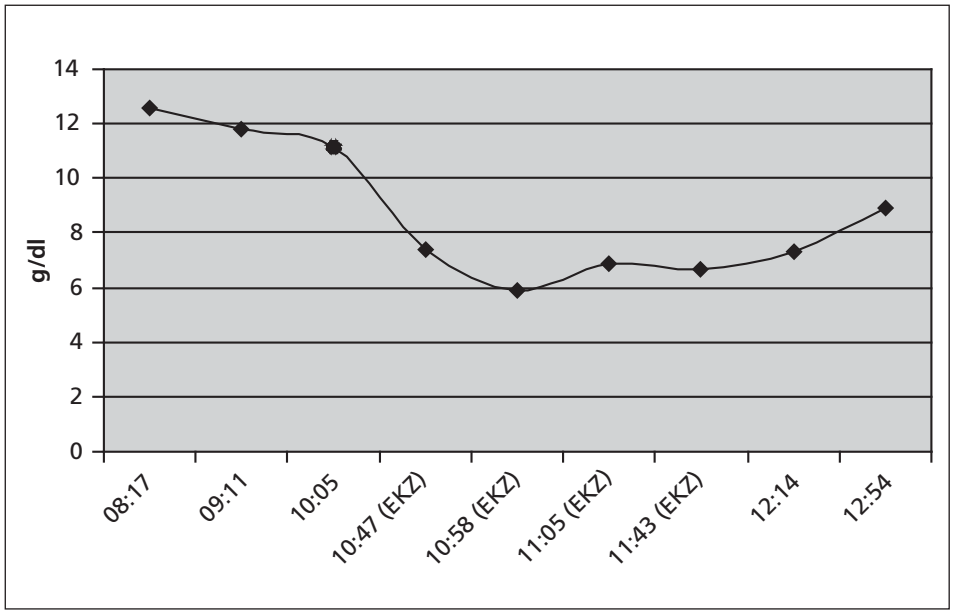

Abb. 6: Hb-Verlauf im OP

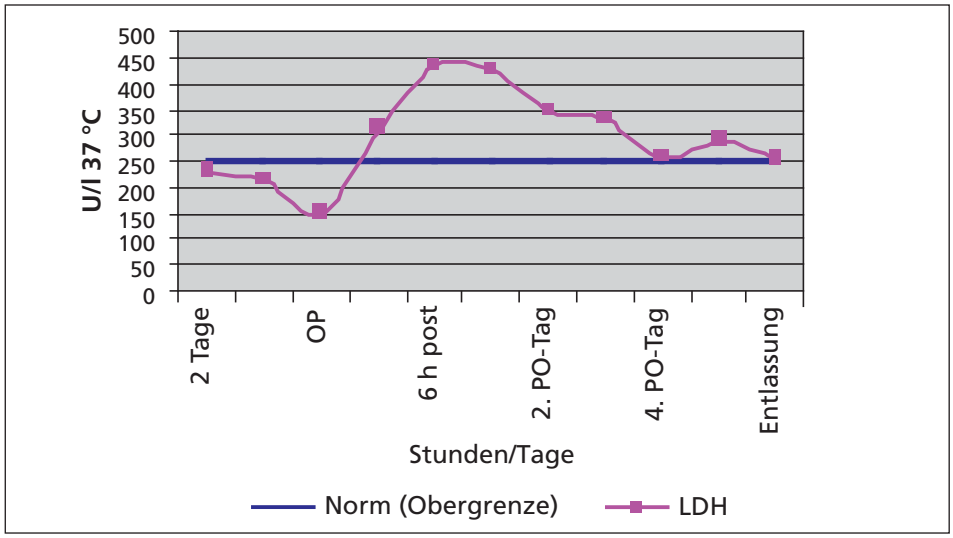

Abb. 7: LDH-Verlauf

vermeiden, wäre es bei einem positiven Befund von größter Wichtigkeit, einen direkten Informationsfluss zwischen Labor bzw. Blutbank und herzchirurgischer sowie kardioanästhesiologischer Abteilung zu gewährleisten.

Da heute vielfach die Standard-EKZ unter milder Hypothermie oder gar normothermen Temperaturbedingungen durchgeführt wird, muss vor allem bei Gabe von kalter Kardioplegie an Kälteagglutinine gedacht werden. Dabei spielt es keine Rolle, ob es sich um eine kristalloide Art oder Blutkardioplegie handelt [10, 12, 17]. Denkbar ist auch die routinemäßige Kontrolle der Kardioplegielinien durch Kardiotechniker und Operateur zu Beginn der Gabe. Bedacht werden sollte auch, dass durch die Verwendung von Eiswasser zur Kühlung des Myokards eine hämolytische Reaktion ausgelöst werden kann.

Diskussion

Der von uns durchgeführte In-vivo-Test ist eine Maßnahme, die in der Literatur beschrieben ist, die aber durchaus kontrovers diskutiert werden kann. Unter den gegebenen Umständen jedoch sehen wir ihn für richtig an, da aufgrund des Befundes eine Operation ohne tiefe Hypothermie und Kreislaufstillstand ein Umdenken der operativen Strategie nach sich zog. Als letzte Möglichkeit wäre dann noch eine Austauschtransfusion oder Plasmapherese geblieben.

LITERATUR

[1] Agarwal SK, Ghosh PK, Gupta D: Cardiac surgery and cold-reactive proteins. Ann Thorac Surg 1995; 60: 1143–1150

[2] Atkinson VP, Soeding P, Horne G, Tatoulis J: Cold agglutinins in cardiac surgery: management of myorcardial protection and cardiopulmonary bypass. Ann Thorac Surg 2008; 85: 310–311

[3] AuBuchon JP, Scofan BA, Davey RJ: Hemolysis during extracorporeal circulation: Significance of cold reactive auto-antibodies and mechanical trauma. Blood 1983; 65: 42a

[4] Baltalari A, Keskin A, Sirin BH: Warm heart surgery for the patient with cold agglutinins. The Internet J Thorac Cardiovas Surg 2000; 3, No 2

[5] Bedrosian CL, Simel DL: Cold hemagglutinin disease in the operating room. South Med J 1987; 80: 466–471

[6] Bracken CA, Gurkowski MA, Naples JJ, Smith H, Steinmann A, Samuel J et al: Case 6-1993. Cardiopulmonary bypass in two patients with previously undetected cold agglutinins. J Cardiothorac Vasc Anesth 1993; 7: 743–749

[7] Dake SB, Johnston MF, Brueggeman P, Barner HB: Detection of cold hemagglutination in a blood cardioplegia unit before systemic

cooling of a patient with unsuspected cold agglutinin disease. Ann Thorac Surg 1989 Jun; 47(6): 914–915

[8] Hockmuth D, Mills NL: Management of unusual problems encountered initiating a maintaining cardiopulmonary bypass. In: Gravlee GP, Davis FD, Utley JR (Editors): Cardiopulmonary Bypass, Principles and Practice. Baltimore 1993, 742–759

[9] Hoffman JW jr, Gilbert TB, Hyder ML: Cold agglutinins complicating repair of aortic dissection using cardiopulmonary bypass and hypothermic circulatory arrest: case report and review. Perf 2002; Vol. 17, 5: 391–394

[10] Holman WL, Smith SH, Edwards R, Huang ST: Agglutination of blood cardioplegia by cold-reaction autoantibodies. Ann Thorac Surg 1991; 51: 833–835

[11] Ikonomidis JS, Rao V, Weisel RD, Hayashida N, Shirai T: Myorcardial protection for coronary bypass grafting: the Toronto Hospital perspective. Ann Thorac Surg 1991; 51: 245–247

[12] Izzat MB, Rajesh PB, Smith GH: Use of retrograde cold crystalloid cardioplegia in a patient with unexpected cold agglutination. Ann Thorac Surg 1993; 56: 1395–1397

[13] Klein HG, Faltz LL, McIntosh CL, Appelbaum FR, Deisseroth AB, Holland PV: Surgical hypothermia in a patient with a cold agglutinin: management by plasma exchange. Transfusion 1980; 20: 354–357

[14] Ko W, Isom OW: Cardiopulmonary bypass procedures in patients with coldreactive hemagglutination. A case report and a literature review. J Cardiovasc Surg (Torino)1996; 37: 623–626

[15] Lee MC, Chang CH, Heish MJ: Use of total wash-out method in an open heart operation. Ann Thorac Surg 1989; 47: 57–58

[16] Madershahian N, Franke UFW, Wippermann J, Jütte H, Liebing K, Strauch J, Wahlers T: Kälteagglutinine in der Herzchirurgie: Literaturübersicht und Konsequenzen für das operative Management. Kardiotech 2005; 3: 90–93

[17] Madershahian N, Franke UFW, Jütte H, Wippermann J, Barz D, Wahlers T: Cold agglutinins in on-pump cardiac procedures: a rare but letal problem. Internet J of Perfus 2004, Vol. 2, No. 1, www.ispub.com/ostia/index.php?xmlFilePath =journals/iipf/von2nl/cold.xml

[18] Park JV, Weiss CI: Cardiopulmonary bypass and myocardial protection: management problems in cardiac surgical patients with cold autoimmune disease (Review). Anesth & Analg 1988; 67: 75–78

[19] Pruznanski W, Shumak KH: Biologic activity of cold-reacting autoantibodies. N England J Med 1977; 47: 57–58

[20] Rosse WF, Adams JP: The variability of hemolysis in the cold agglutinin syndrome. Blood 1980; Vol. 56, No. 3: 409–416

[21] Rosse W, Bunn F: Hemolytic anemias and acute blood loss. In: Fanci AS, Braunwald E et al (Editors): Harrison's Principles of Internal Medicine. 14th Edition, McGraw Hill Comp., New York 1998; 659–671

[22] Shahian DM, Wallach SR, Bern MM: Open heart surgery in patients with cold-reactive proteins. Surg Clin North Am 1985; 65: 315–322

[23] Stalker AL: Intravascular erythrocyte reaction. Bibl Anat 1964; 4: 108–111

[24] Sucker C: Perioperative Hämostasestörungen und Transfusion in der Kardiochirurgie. In: Feindt P, Harig F, Weyand M (Hrsg.): Empfehlungen zum Einsatz und zur Verwendung der Herz-Lungen-Maschine. Steinkopff, Darmstadt 2006; 83

[25] Zoppi M, Oppliger R, Althaus U, Nydegger U: Reduction of plasma cold agglutinin titers by means of plasmapheresis to prepare a patient for coronary bypass surgery. Infusionsther Transfusionsmed 1993; 20: 19–22

Thomas Dreizler
Herzzentrum Bodensee GmbH Konstanz
Luisenstr. 9a, 78464 Konstanz
E-Mail: tdreizler@tele2ch
web: www.cardiotechnik.com