

Interhospitaltransport einer Patientin mit extrakorporaler Lungenunterstützung

ZUSAMMENFASSUNG

Komplexe Krankheitsbilder erfordern eine multimodale Therapie. In Einzelfällen ist es auch in einem Krankenhaus der Maximalversorgung nicht möglich, den Patienten alle Therapieoptionen zu bieten. Dieser Fallbericht beschreibt den Interhospitaltransport einer Patientin nach Implantation einer extrakorporalen Oxygenierungseinheit in eine externe Klinik zur dringlichen Lungentransplantation.

SCHLÜSSELWÖRTER

pECLA, extrakorporale Lungenunterstützung, Transport, Verlegung, Bridging

ABSTRACT

Complex diseases require a multi-modal therapeutic approach. In certain circumstances, even in a highly specialised hospital, it is impossible to offer patients all of the required procedures, for example, transplantation. This case report describes an inter-hospital transfer of a patient with an extracorporeal lung assist device to a specialist centre for urgent lung transplantation.

KEY WORDS

pECLA, extracorporeal lung support, patient transport, transfer, bridging

Einleitung

Zur Behandlung eines akuten Lungenversagens, das sich therapierefraktär auf konventionelle Beatmungsformen verhält, stehen verschiedene extrakorporale Unterstützungsverfahren zur Verfügung. Hierbei wird für einen begrenzten Zeitraum die Funktion der erkrankten Lungen durch einen Oxygenator partiell übernommen. Je nach Krankheitsbild steht die Übernahme der Oxygenierung oder die Kohlendioxidelimination im Vordergrund. Als Alternative zu der etablierten pumpengetriebenen extrakorporalen Lungenunterstützung steht seit einigen Jahren ein System zur Verfügung, bei dem auf den Einsatz einer Blutpumpe verzichtet werden kann.

Der Blutstrom durch einen speziellen Oxygenator mit niedrigem Strömungswiderstand wird durch die Blutdruckdifferenz

zwischen einem arteriellen und venösen Gefäß erzielt. Trotz einer verfahrensbedingten Limitation der erzielbaren Blutvolumenströme ist insbesondere die Elimination von Kohlendioxid aus dem Blut mit diesem System möglich, der Effekt auf die systemische, arterielle Sauerstoffkonzentration ist geringer ausgeprägt. Dieses als „pumpless Extracorporeal Lung Assist (pECLA)“ bezeichnete Verfahren wird insbesondere von der Arbeitsgruppe der Herzchirurgie Regensburg propagiert und kam in dem hier beschriebenen Fall zur Anwendung. Der reduzierte technische Aufwand einer pECLA gegenüber einer pumpenbetriebenen Lungenunterstützung vereinfacht eine erforderliche Patientenverlegung erheblich.

FALLBERICHT

Die 22-jährige, 160 cm große und 45 kg schwere Patientin wurde im November 2005 in der Medizinischen Klinik I der Berufsgenossenschaftlichen Kliniken Bergmannsheil in Bochum bei bekannter Mukoviszidose mit ausgeprägter zystischer Fibrose bei rasch progredienter Verschlechterung der Lungenfunktion im Rahmen einer akuten Pseudomonas-aeruginosa-Pneumonie intensivmedizinisch aufgenommen.

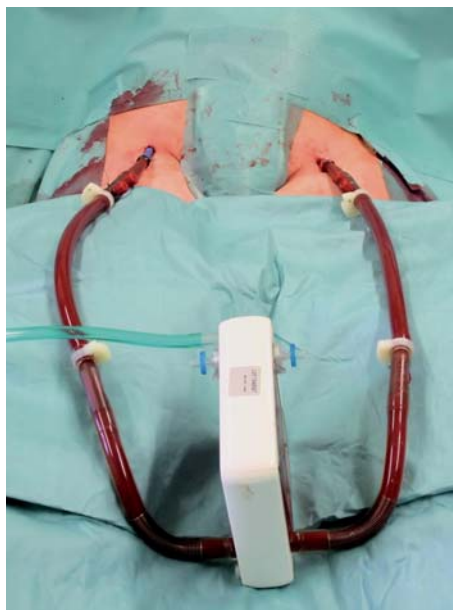

Abb. 1: pECLA mit perkutaner, femoro-femoraler Kanülierung unmittelbar nach Implantation

Bereits im September 2005 erfolgte nach Vorstellung in der Abteilung für Pneumologie (Direktor Prof. Dr. T. Welte) der Medizinischen Hochschule Hannover die Indikation zur Lungentransplantation (LTx) mit Aufnahme auf die Transplantationswarteliste.

Innerhalb weniger Tage entwickelte sich bei der früh tracheotomierten Patientin eine globale respiratorische Insuffizienz mit ausgeprägter Hyperkapnie und resultierender dekompensierter respiratorischer Azidose. Die Kohlendioxidpartialdruckwerte (pCO₂) lagen vor Indikationsstellung zur pECLA trotz optimierter Beatmungs- und Lagerungsbehandlung zwischen 97 und 147 mmHg. Der Base Excess lag in dieser Phase zwischen +16 bis +19 mmol/l. Der resultierende arterielle pH-Wert lag zwischen 7,1 und 7,2.

Bei erhaltener Oxygenierungsleistung unter Respiratortherapie lagen die inspiratorischen Sauerstoffkonzentrationen (FiO₂) zur Erzielung eines arteriellen Sauerstoffpartialdruckes von mehr als 55 mmHg zwischen 60 % und 80 % bei Beatmungsspitzen drücken von bis zu 45 mmHg.

Unter diesem klinischen Bild wurde die Klinik für Herz- und Thoraxchirurgie mit der Fragestellung der Implantation einer pECLA im Sinne eines pulmonalen Bridging zur LTx kontaktiert. Nach dem Durchlaufen etablierter kurzer Entscheidungswege fand am 22.11.05 die Implantation einer pECLA statt.

MATERIAL UND METHODEN

Für die extrakorporale Kohlendioxidelimination wurde ein Heparin-beschichteter Spezialoxygenator (novalung, Firma Novalung, Hechingen) mit einer Gasaustauscheroberfläche von 1,3 m² verwendet. Der Oxygenator mit Polymethylpentene-Kapillaren besitzt keinen integrierten Wärmetauscher und ist für Blutvolumenströme von 0,5 bis 4,5 l/min dimensioniert. Der Anschluss des Oxygenators erfolgte über eine inguinale, perkutane Kanülierung. Hierfür wurden in die linke Arteria femoralis eine 17-French- und in die rechte Vena femoralis eine 19-French-Kanüle (Novalung, Hechingen) inseriert. Der intrakapillare Gasfluss im

Oxygenator betrug 10 l/min bei einem FiO_2 von 100 %. Nach Implantation wurde mittels eines Ultraschallflussmessgerätes (Transonic, Maastricht, NL) ein initialer Blutfluss von 2,4 l/min gemessen. Die Antikoagulation wurde mittels kontinuierlicher Heparininfusion in einer Dosierung von 20.000 IE/24 h sichergestellt.

Abbildung 2 zeigt den Verlauf der Parameter Kohlendioxidpartialdruck und pH-Wert in der periinterventionellen Phase. Es zeigt sich eine Reduzierung des arteriellen pCO_2 von im Mittel 115 mmHg vor pECLA auf einen Mittelwert von 64 mmHg in den ersten Stunden nach Inbetriebnahme, entsprechend einer Verringerung um 44 %.

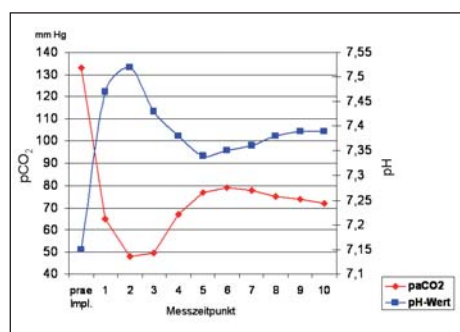


Abb. 2: Normalisierung des arteriellen pH-Wertes und Reduzierung des arteriellen Kohlendioxidpartialdruckes

18 Stunden nach der pECLA-Implantation erfolgte von der Klinik für Thorax-, Herz- und Gefäßchirurgie (Direktor: Prof. Dr. A. Haverich) der Medizinischen Hochschule Hannover die Meldung über die Verfügbarkeit eines Spenderorgans. Somit wurde die Verlegung der Patientin von Bochum nach Hannover erforderlich. Für den Transport wählten wir den Intensivtransportwagen (ITW) des Arbeiter-Samariter-Bundes (www.itw-muenster.de), der in Münster, ca. 110 km von Bochum entfernt, stationiert ist.

Das Fahrzeug ermöglicht die Fortführung einer differenzierten, intensivmedi-

zinischen Beatmung auch während des Transportes. Hierfür steht ein Intensiv-Respirator LTV 1000 (Pulmonetic Systems/Breas) zur Verfügung, der verschiedene druckkontrollierte Beatmungsmuster ausführen kann und netzunabhängig zu betreiben ist. Der Sauerstoffvorrat des ITW liegt bei 6000 Litern aus 3 verbundenen Einzelflaschen sowie zusätzlich drei 2-Liter-Sauerstoffdruckbehältern. Weitere medizintechnische Geräte können über die internen 220-V- oder 12-V-Bordnetze angeschlossen werden. Die Luftfederung des Wagens ermöglicht einen erschütterungsarmen Transport. Zusätzlich zur Patiententrage haben im hinteren Wagenbereich weitere drei Begleitpersonen Sitzgelegenheiten. Der Wagen ist standardmäßig mit einem Anästhesisten und zwei Rettungsassistenten besetzt. Für den Einsatz entstehen Kosten in Form einer Bereitstellungspauschale in Höhe von 540 Euro sowie 2,40 Euro pro gefahrenem Kilometer. Hiermit sind auch alle Kosten für Verbrauchsmaterialien abgedeckt.

Vor Beginn der Verlegung wurde der extrakorporale Kreislauf nochmals gründlich kontrolliert. Die sichere Fixierung der Kanülen und die Befestigung des Oxygenators in der zugehörigen Halteschale standen hierbei im Vordergrund. Es zeigte sich nach nunmehr 19 Stunden Einsatzdauer ein Abfall des Blutvolumenstroms von initial 2,4 l/min auf 1,6 l/min. Damit einherging ein Effizienzverlust bei der Kohlendioxidelimination, verbunden mit einem Anstieg des pCO_2 auf Werte zwischen 70 und 80 mmHg. Ursächlich hierfür fand sich trotz laufender Antikoagulation auf der venösen Oxygenatorausgangsseite ein großflächiger, immobilisierter Thrombus, der wahrscheinlich durch die Umverteilung des Blutstromes den Gasaustausch auf Kapillarebene reduzierte. Im Hinblick auf die unmittelbar bevorstehende Transplantation und

die damit verbundene limitierte Einsatzdauer der pECLA wurde von einem Austausch des Aggregats Abstand genommen.

Der Patiententransport kann in drei Phasen aufgeteilt werden:

- die Verlegung von der Intensivpflegeeinheit zum Fahrzeug
- der Transport zum Zielkrankenhaus
- die Verlegung aus dem Fahrzeug zur aufnehmenden Station

Die Phasen 1 und 3 erfordern eine Versorgung über transportable Sauerstoffdruckbehälter. Für die pECLA verwendeten wir zwei 2-Liter-Flaschen mit 200 bar Füllungsdruck. Daraus ergibt sich ein maximal verfügbares Gasvolumen von 398 Litern O_2 pro Flasche. Bei einem Oxygenatordurchfluss von 10 l/min errechnet sich eine maximale Versorgungssicherheit von knapp 40 Minuten. Diese Zeit ist ausreichend für die erforderlichen Transportwege.

Die Strecke Bochum–Hannover beträgt 240 km. Die Fahrzeit betrug unter Einsatz von Sonderrechten (Blaulicht, Martinshorn) 2:32 Stunden, was einer Durchschnittsgeschwindigkeit von 94,9 km/h entsprach. Sowohl das Beatmungsgerät als auch die pECLA wurden über die Sauerstoffversorgung des Fahrzeugs übernommen. Bei einem Atemminutenvolumen von 10 l/min bei einem FiO_2 von 85 % betrug die Sauerstoffentnahme des Respirators 8,5 l/min. Die Sauerstoffentnahme aus den Gasflaschen lag folglich bei 18,5 l/min. Innerhalb der Transportzeit wurden somit 2812 Liter Sauerstoff aus dem Bordnetz des ITW entnommen.

Während des Transportes besteht die Gefahr eines unerwünschten Abfalls der Körperkerntemperatur, einerseits verursacht durch die jahreszeitlich niedrigen Umgebungstemperaturen, andererseits durch die Abkühlung des Blutstromes bei Passage des extrakorporalen Kreislaufs. Eine Temperierung über den Oxygenator ist nicht

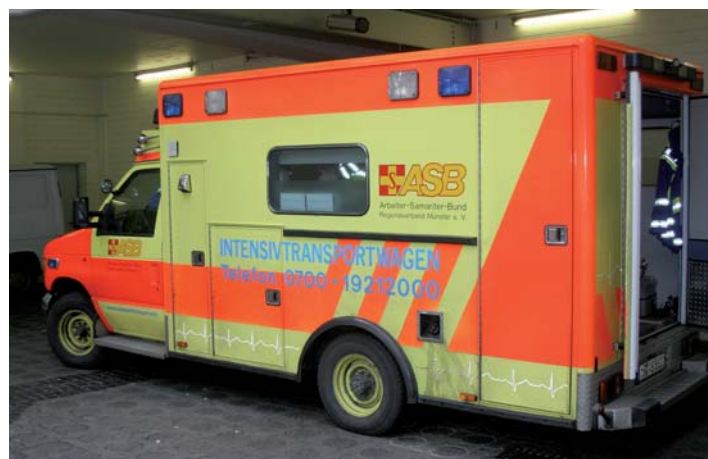

Abb. 3: Intensivtransportwagen für die Patientenverlegung

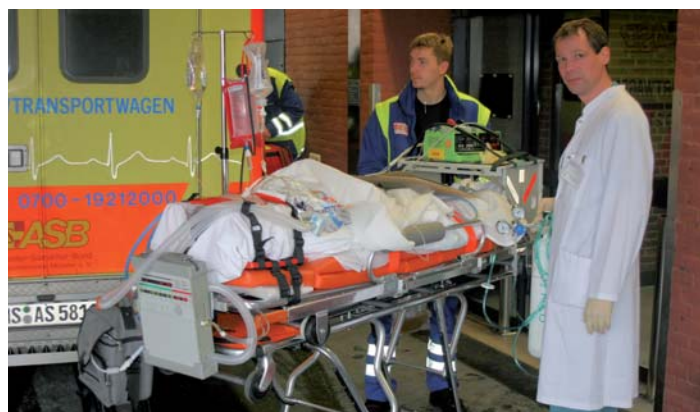

Abb. 4: Fahrbare Patiententrage mit Respirator und laufender pECLA. Versorgung des Oxygenators über eine 2-Liter-Sauerstoffflasche (rechts im Bild)

möglich, da dieser nicht über einen integrierten Wärmetauscher verfügt. Um den Temperaturabfall zu limitieren, wurde die Innentemperatur des Fahrzeugs angehoben und lag dann deutlich oberhalb der Wohlfühltemperatur des Begleitpersonals.

Abweichend von der Standardbesetzung des Fahrzeugs begleiteten ein herzchirurgischer Oberarzt und ein Kardiotechniker der Herzchirurgie Bochum den Transport.

Nach der Ankunft in Hannover wurde die Patientin direkt zur Durchführung eines Computertomogramms vom ITW in die örtliche Röntgenabteilung verlegt. Somit wurde ein zusätzliches Umbetten von der Transporttrage auf den CT-Tisch notwendig. Erst im Anschluss daran transportierten wir die Patientin in die Klinik für Thorax-, Herz- und Gefäßchirurgie. Wenige Stunden nach der Übergabe konnte die geplante Lungentransplantation durchge-

führt und in gleicher Sitzung die pECLA entfernt werden.

Der unmittelbar postoperative Verlauf gestaltete sich erfreulich unproblematisch.

DISKUSSION

Die Verlegung von Patienten mit einem akuten, lebensbedrohlichen Lungenversagen bedeutet ein zusätzliches Risiko. Ein Grund für die Notwendigkeit eines solchen Transportes kann darin liegen, dass die primär versorgende Klinik nicht über alle Therapieoptionen verfügt. In dem hier beschriebenen Fall war die Lungentransplantation im Sinne einer „Destination Therapy“ in der eigenen Klinik nicht möglich. Die Belastungen für die Patienten können jedoch reduziert werden, wenn eine entsprechende Transportlogistik im Vorfeld erarbeitet wird. Für den Transfer entschieden wir uns für einen speziell ausgestatteten In-

tensivtransportwagen. Das Fahrzeug bietet mit dem zur Ausstattung gehörenden Beatmungsgerät die Möglichkeit der Fortführung einer differenzierten mechanischen Beatmung auch während des Transportes. Die vergleichsweise großzügigen Innenraumabmessungen gestatten auch die sichere Unterbringung zusätzlicher Aggregate, wie sie beispielsweise bei einer pumpengetriebenen ECMO oder bei der Kreislaufunterstützung mit einer intraaortalen Gegenpulsation erforderlich sind. Die Geräte können dann direkt über das 220-V-Bordnetz versorgt werden. Bei längeren Transportzeiten ist vorab zu klären, ob die Sauerstoffvorräte des Fahrzeuges für die Versorgung des Beatmungsgerätes und der zusätzlichen extrakorporalen Lungenunterstützung ausreichend sind. Zur Vermeidung einer Unterkühlung der Patienten können wärmeisolierende Decken verwendet und die Temperatur im Fahrzeuginnenraum angehoben werden. Dennoch sollte speziell für den Transport überlegt werden, den mitgeführten Gerätefuhrpark auf ein Minimum zu reduzieren. Die Verlegung von Patienten mit laufender pECLA ist mit einem überschaubaren Aufwand möglich. Die geringen gerätetechnischen Voraussetzungen beim Einsatz einer pECLA prädestinieren das Verfahren für diesen Zweck. Eine sorgfältige Patientenselektion ist erforderlich, da die pumpenlose Lungenunterstützung zwar technisch einfach ist, jedoch nicht bei allen Patienten mit kritischem Lungenversagen die erforderliche Unterstützungsleistung erbringen kann.

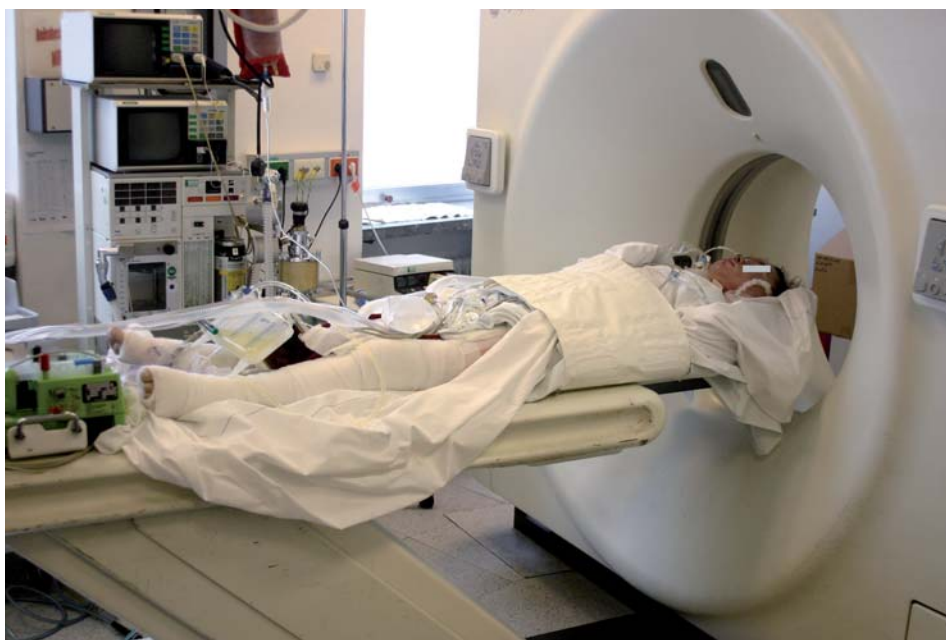

Abb. 5: Durch die kompakten Abmessungen und den geringen technischen Mehraufwand der pECLA war auch die notwendige CT-Untersuchung problemlos.

Dipl.-Ing. Dirk Buchwald, ECCP
Ltd. Kardiotechniker
Klinik für Herz- und Thoraxchirurgie
Berufgenossenschaftliche Kliniken
Bergmannsheil
Bürkle-de-la-Camp-Platz 1
44789 Bochum
E-Mail: dirk.buchwald@rub.de